19544 No. 17

Lane Medical Library

Über

Amputationsneuralgieen.

Inaugural-Dissertation

zur

Erlangung der Doctorwürde

bei der

hohen medizinischen Fakultät

der

Rheinischen Friedrich-Wilhelms-Universität zu Bonn

vorgelegt

von

Heinrich Ebbinghaus

aus Creuzthal.

BONN.

Buchdruckerei von A. Henry.

1900.

Meinen lieben Eltern.

Digitized by the Internet Archive
in 2026

https://archive.org/details/IA40152003_0219

Schon von alters her erregten die Neuralgien an Amputationsstümpfen, die meist bald nach der Amputation auftraten, das Interesse der Aerzte und forderte diese zum Studium ihres Entstehens und ihrer Verhütung auf; galt es doch, den armen Verstümmelten ihr an und für sich schon trauriges Los nicht noch dadurch zu erschweren, dass sie den Rest ihres Lebens von unsäglichen Schmerzen gepeinigt würden, die manchen von ihnen aus Verzweiflung zum Selbstmorde und manchen zum Wahnsinn trieben. Man hat diese Neuralgieen, die so häufig kurz nach der Amputation, häufig Jahre lang nachher auftreten, zuweilen aber auch ganz ausblieben, früher mit allen Zufälligkeiten in Verbindung gebracht: mit dem Alter des betreffenden Kranken, mit dem Geschlecht u. s. w., bis man sich erst in neuerer Zeit über ihre wirkliche Entstehung klar wurde.

Im Jahre 1875 schon schrieb Mitschell über das interessante Thema der „Amputationsneuralgieen und über spasmodische Erscheinungen an den Amputationsstümpfen.“ Nach ihrem Auftreten und ihrem Wesen unterscheidet er vier Arten von Stumpfneuralgieen:

I. Chorea der Stümpfe, wobei sich der Stumpf fortwährend in aktiver Bewegung befindet;

II. eine Art, die mit Schmerzen verbunden ist, die in dem verloren gegangenen Gliede empfunden werden. Es findet sich ein Zucken hier und da in einzelnen Muskeln des Stumpfes. Dieses wird stets verschlimmert, wenn regenbringende Winde vorherrschen. In dieser Beziehung hat einer der Mitschell'schen Patienten sehr merkwürdige Aufzeichnungen gemacht über den Thermometer-, Barometer- und Hygrometerstand, selbst über den Ozongehalt der Luft und hat zu den daraus gezogenen Kurven die Schmerzkurven hinzugefügt; aus denselben ergiebt sich auf das Evidenteste die Fähigkeit des Stumpfes, durch Schmerz und Krämpfe die Annäherung von Winden, welche Regen bringen, anzuzeigen und nicht allein den Ostwind, der von einigen Patienten für den einzig massgebenden gehalten wurde.

III. Die dritte Form ist äusserst selten und folgt leicht auf eine plötzliche Verletzung eines empfindlichen Stumpfes. Es werden dabei nicht sowohl die Muskeln des Stumpfes, als diejenigen desselben Gliedes, die etwas entfernt gelegen und nicht von dem Messer getroffen sind, befallen. Der Krampf besteht in einer heftigen tonischen Contraction, 3—4 mal am Tage, und ist furchtbar schmerzhaft. Mitschell hat diesen Zustand nur zwei mal gesehen, einmal im Deltoides, einmal in den kurzen, im inneren Becken gelegenen Flexoren des Oberschenkels. Beidemale war er durch einen Schlag hervorgerufen worden.

IV. Die vierte Form der Stumpferscheinungen ist eine ganz sonderbare. Ebenso, wie bei einzelnen Fällen

von Myelitis, Rückenmarks-Sklerose und in seltenen hysterischen Fällen das betroffene Glied plötzlich von heftigen Schmerzen befallen werden kann, die sich in einzelnen Fällen auf den ganzen übrigen Körper verbreiten, in anderen aber auf das Glied beschränkt bleiben können, so kann es sich in ähnlichen Fällen mit den Amputationsstümpfen verhalten.

Die Krämpfe hat Mitschell niemals sehr bald nach der Amputation auftreten sehen. Er glaubt, dass Irritation der Nerven durch Entzündung oder Sclerose ihrer Stämme die peripherischen erregenden Ursachen sind. Es ist gezeigt worden, dass Amputationen im Rückenmark bestimmte sklerotische und atrophische Zustände hervorrufen, die möglicher Weise ihren Anteil an den beschriebenen Wirkungen haben mögen. Es treten jedoch die Krämpfe bisweilen zu bald nach der Amputation auf, um diese Erklärung zuzulassen, sodass die periphere Irritation als die wahrscheinlichere Ursache anzusehen ist.

Dis Entstehung von knotigen Anschwellungen an den Amputationsstümpfen, die Neurombildung, wurde nun auch lange Zeit als die Ursache von Neuralgieen angesehen.

Es wurde dabei nicht beachtet, dass es keinen älteren Amputationsstumpf giebt, an welchem nicht klinisch und gelegentlich anatomisch Endanschwellungen der grösseren Nervenstämme gefunden würden. Im Verhältniss zu der Zahl älterer Amputierter ist aber das

Vorkommen der in Rede stehenden entsetzlichen Leidens zum Glücke äusserst selten.

„Wir würden", sagt Witzel auf der Naturforscher-Versammlung in Wiesbaden in einem Vortrage über dieses Thema, „gut daran thun, das Amputationsmesser bei Seite zu legen, wenn die Neurombildung für sich zur Neuralgie führen würde. Für jeden Amputierten würde die Zeit zunehmender grässlicher Qual mit dem Zeitpunkte beginnen, an welchem die abortive Regeneration des in Wegfall gekommenen Nervenstückes anhebt."

Um beweisen zu können, dass die Neurombildung nicht die direkte Veranlassung zu der Entstehung von Neuralgieen an den Stümpfen sein kann, will ich in kurzem auf die Bildung und das Wesen dieser Amputationsneurome eingehen. Ich thue dies an der Hand der vorzüglichen, der Freiburger Klinik entstammenden Untersuchungen von Goldmann.

Das Amputationsneurom hat markhaltige und marklose Nervenfasern. Durch Anfertigung von lückenlosen Serieeneinschnitten bestrebte sich Goldmann, ein sicheres Bild über die Veränderungen des Nervenstammes oberhalb der Geschwulst und die Verteilung der Nervenfasern innerhalb derselben zu erlangen. Die auf Querschnitten gewonnenen Bilder wurden durch Längsschnitte ergänzt. Die so häufig discutierte Frage nach der Nenbildung und Vermehrnng der Nervenfasern wurde auf Grund von Serienschnitten untersucht. Ein noch Weigert gefärbtes Präparat aus einem Amputationsneurom

ergab, was die Anordnung und Verflechtung von Nervenfasern betraf, ein so verwickeltes Bild, dass es ganz unmöglich war, auf Grund einzelner solcher die strittigen Punkte zu erledigen. Bereits oberhalb der Amputationsneuroms selbst beginnt in dem Nervenstamme die Auffaserung der sekundären Bündel, so dass man auf dem Querschnitte an solchen Stellen neben regelmässig angeordneten sekundären Bündeln Haufen von schräg, quer und längs getroffenen Nervenfäserchen erblickt, die ohne typische Bindegewebshüllen frei im epineuralen Bindegewebe verteilt zu sein scheinen. Je weiter man in das Gebiet des Neuroms gelangt, desto zahlreicher sind die secundären Bündel, welche die erwähnte Dissociation ihrer Nervenprimitivfasern erfahren. Schliesslich zeigt sich die Struktur der Nerven ganz aufgehoben; jedoch besteht das Neurom aus einem unentwirrbaren Plexus von feinen mit zarter, aber deutlicher Myelinscheide ver-

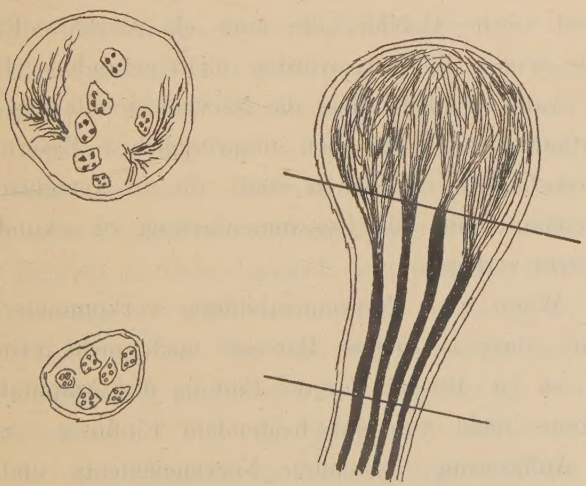

sehenen Nervenfasern. Bei der Auffaserung der sekundären Bündel verlieren die Nervenfasern zuweilen ihren longitudinalen Verlauf; sie strömen quer aus ihren scheinbar durchbrochenen Perineuralhüllen heraus, um sich im Epineureum regellos zu verteilen. Vorstehende schematische Zeichnung möge den Aufbau des Neuroms illustrieren, wie es sich nach Serienschnitten darstellt. Eine besondere Aufmerksamkeit widmet Goldmann dem Uebergang der sekundären Bündel in das Nervengeflecht. Eine Spaltung der Nervenprimitivfasern zu entdecken, ist ihm nicht gelungen; in dem Neurom selbst stellen die Nervenfäserchen zarte markhaltige Gebilde dar, vielfach sind sie durch Bindegewebe zu Bündelchen zusammengefasst. Ganz besonders auf Querschnitten kann man deutlich erkennen, dass das die Nervenfasern durchsetzende Bindegewebe erheblich vermehrt ist, so dass dieses nicht unwesentlich zur Bildung der Endanschwellung beiträgt. Irgend welche Gebilde, die man als marklose Fasern hätte deuten können, wurden nicht gefunden. Es ist also wahrscheinlich, dass die Nervenelemente des Amputationsneuroms von den ursprünglichen Fasern des Nervenstammes abzuleiten sind, die in verschiedener Querschnittshöhe die Zusammenfassung zu sekundären Bündeln verlieren.

Wenn auch Nervenneubildung vorkommen mag, wofür übrigens sichere Beweise noch nicht erbracht sind, so ist dieselbe für die Bildung des Amputationsneuroms nicht von entscheidendem Einflusse. Schon die Auffaserung der alten Nervenelemente und die

Wucherung des Bindegewebes vermögen allein den geschwulstartigen Charakter des Neuroms zu bedingen. Zweifellos dagegen kommt es zu einem weiteren Längenwachstum der alten Fasern. Die von vielen Autoren vertretene Ansicht, dass das Amputationsneurom, wie überhaupt das Trennungsneurom, ein Produkt eines Regenerationsversuches des durchtrennten Nerven darstellt, ist nur insofern zutreffend, als die regenerative Wucherung weniger eine Wucherung der Nerven herbeiführt, als vielmehr ein Auswachsen desselben bedingt. Zwanglos lässt sich aus diesem vorliegenden Untersuchungsergebnis die Thatsache erklären, dass zuweilen ein Nervenstumpf ausser seiner kolbigen Endigung noch mehrere Auftreibungen in seinen central gelegenen Abschnitten aufweisen kann. Dieselben sind wohl sicher auf vorzeitige Dissociationen sekundärer Bündel zurückzuführen, die wie gezeigt worden ist, in sehr wechselnder Höhe des Nervenstumpfes erfolgen können.

Aus dieser genaueren Betrachtung der Bildung und des Wesens der Amputationsneurome ist es nicht erklärlich, warum sie an und für sich, da sie also blos durch Auffaserung des Nerven und seine Durchsetzung mit Bindegeweben entstehen, zu Neuralgieen führen sollen. Nur indirekt ist dieses möglich, wenn sie bei ebener Auffaserung und Durchwachsung durch all zu feste Verbindung mit den Geweben und durch mangelnde Verschieblichkeit gegen dieselben eine Zerrung des Nerven herbeiführen. Dass das aber nicht immer zu geschehen braucht, beweisen die zahllosen Neurome, die

nach Nervendurchtrennungen auftreten und dabei vo
ständig schmerzlos sind und stets bleiben.

Es ist jetzt allgemeine und wohlbegrü
dete Ansicht, dass die Neuralgieen an Ar
putationsstümpfen nur ihre Entstehung ve
danken der Fixation der Nerven, sei e
nun am Knochen oder an den meist feste
und harten Amputationsnarben.

Für die ungestörte Funktion der Nerven ist ei
ergiebige leichte Verschieblichkeit in der Nervenschei
und gegen die weitere Umgebung wesentliches Erforde
nis. Der Bestandteil des Nerven, welcher der speci
schen Funktion dient, ist am Lebenden äusserst za
fast flüssig, sodass schon die physiologischen Gelen
bewegungen seine Anordnung stören würden, wenn nic
eine ausserordentliche Beweglichkeit der Nerven i
Sinne der Längsrichtung bestände.

Das Zustandekommen der Neuralgie erklärt si
unter solchen Verhältnissen in ungezwungener Weise a
den immer wiederkehrenden Zerrungen, welche die fe
gelötheten Enden der z. B. auf der Streckseite liegend
Nervenstämme bei den Beugungen des höher gelegen
Gelenkes, die Endigungen der auf der Beugeseite liege
den beiden Streckbewegungen erfahren. Auch bei Ne
veneinschluss in Callusmassen ist es weniger der auf d
Nerv ausgeübte Druck, als die Aufhebung der Bewe
keit der Länge nach, die für das Zustandekommen d
Neuralgie von Bedeutung ist. Ein helles Licht wi
diese Auffassung weiter auf die Entstehung neuralgisch

ıstände am Nerven, welche durch längere Knochen-
ınäle oder durch enge Knochenlöcher verlaufen, in
eren Bereich sie durch relativ leichte Schwellung des
ıschliessenden Bindegewebes fixiert werden können.
s begreift sich, wie nach solcher Verlöthung schon ein-
ıche Bewegung der Gesichtsweichteile beim Essen, Ver-
ehungen beim plötzlichen Auftreffen kalter Luft den
chmerzanfall durch Zerrung auslösen können.

Aus diesen Erörterungen über die Entstehung der
mputationsneuralgieen ergiebt sich ihre Prophylaxe
esp. ihre Therapie ganz von selbst. Die Prophylaxe
ird es sich zur Aufgabe machen müssen, die Möglich-
eit einer späteren Verwachsung des Nerven mit dem
nochen oder der Narbe möglichst fern zu rücken. In
hr einfacher Weise, so, wie Braun empfiehlt durch
eschickte Stellungsgabe, wird es sich meist schon ver-
iten lassen, dass feste Verlöthungen mit dem Knochen
ıtstehen. Um Verwachsungen mit der Narbe zu ver-
eiden, wird man folgendermassen verfahren: Nach
usführung des Amputationsschnittes werden insbeson-
ere noch von Versorgung der Gefässe die Nervenenden
efasst und hervorgezogen; drückt man mit dem Skal-
ellrücken gegen die umgebenden Weichteile, so kommt
i leichtem stetigen Zug ein überraschend langes Stück
raus; dasselbe wird hochoben glatt durchschnitten;
s verbleibende Ende schlüpft tief in die Weichtheil-
ısse des Stumpfes zurück.

Eine gute Primärheilung bietet einen weiteren

Schutz gegen die Entstehung von Verlöthungen der Ne
venenden.

Bei der Therapie schon vorhandener Neuralgie
wird man noch ebenso verfahren, man wird also d
Endverwachsung des Nerven lösen, und noch nachträ
lich ein möglichst grosses Stück des Nerven herauszieh
und resecieren. In Fällen, wo diese Manipulation nic
angängig ist, kann man bei der grossen Längendehnbark
der Nerven auch so verfahren, dass man die Verwachsu
bestehen lässt, centralwärts von derselben aber d
Nerven eine Strecke weit freipräpariert und ihn dur
Unwickeln um eine Pincette dehnt („Nervenlösung“ u
„Nervendehnung“); so kann man dann, wie ja leic
ersichtlich ist, eine Verlängerung des Nerven herb
führen, wodurch indirekt eine Zerrung am periphe
verwachsenen Ende beseitigt wird. Bei dieser letzt
Methode wird man allerdings berücksichtigen müss
dass sich durch die neue Narbe auch wieder neue A
haesionen bilden können und leicht aus einer Zerru
an einer Stelle eine solche an mehreren entstehen kan
weshalb die erstere Methode unbedingt in erster Lin
angewendet zu werden verdient.

Ich gehe nun zur Beschreibung einer Anzahl Fä
von Neuralgieen an Amputationsstümpfen über, die i
teilweise der Litteratur entnommen habe, teilweise sel
hier im Krankenhause der „Barmherzigen Brüder“
beobachten Gelegenheit hatte. Leider ist es, wie w
sehen werden, auch der modernen Chirurgie mit ihr

doch sonst so unermesslichen Fortschritten, nicht in allen Fällen möglich, vorbeugend oder helfend der oft so unsagbar schmerzhaften Stumpfneuralgieen Herr zu werden.

Chalot beschreibt 23 Fälle von Amputationsneuralgieen aus der Litteratur. Diese verteilen sich gleichmässig auf die Zeit zwischen dem 20. und dem 52. Lebensjahre. 7 mal waren Frauen, 13 mal Männer davon befallen, in 3 Fällen fehlt die Angabe des Geschlechtes. Die Neuralgie trat frühestens 28 Tage, spätestens 5 Jahre nach der Operation auf. Sie zeigte sich als lokale Neuralgie bald reissend, bald brennend, bald stechend, aber stets im hohen Grade unerträglich. Zuweilen war sie von lokalen trophischen Störungen und mehrmals von allgemeinen nervösen Zufällen begleitet. Definitive Heilungen sind nur wenige constatiert, da gegenüber der Häufigkeit der selbst nach Jahr und Tag noch beobachteten Rückfälle die Beobachtungen meist zu früh abgeschlossen wurden.

Genauer beschreibt Chalot einen Fall, der auch durch die oben besprochene Therapie schliesslich zur Heilung führte.

I. Casus: Es handelt sich um einen Fall heftigster Neuralgie mit choreatischen Convulsionen an einem Amputationsstumpf des Unterschenkels bei einem jugendlichen Patienten. Alle angewandten Mittel, wie Exstirpation der Narbe, Excision des Nerven, Elektropunktur, Galvanisation erwiesen sich als vergeblich. Heilung verschaffte erst eine Reamputation im unteren Drittel

des Oberschenkels mit Excision eines 3 bis 4 cm langen Stückes der Nervi ischiadicus und crualis. Die Excision der Nerven möglichst weit centralwärts hält er für das einzige Vertrauen verdienende Mittel bei derartigen Affektionen.

II. Casus: In einem von Beck beschriebenen Falle handelt es sich um ein 26jähriges Mädchen, dem 6 Jahre vorher das rechte Ellenbogengelenk wegen Vereiterung reseciert war, jedoch damals wegen Verschlimmerunh des Zustandes drei Wochen später der Arm im Schultergelenk exarticuliert werden musste. Innerhalb der nächsten 2 Jahre wurden mehrere schmerzhafte Neurome aus der Achselhöhle exstirpiert, auch gingen einige nekrotische Knochenstückchen aus dem Stumpfe ab. Seitdem nahm der Umfang der Schulter zu und wuchs in wenigen Monaten erheblich über das Niveau der anderen. Einige Zeit hindurch hatte Patientin sehr heftige Schmerzen in derselben. Bei der Aufnahme in das Krankenhaus fand sich ein ungefähr 3 Zoll langer fleischiger Stumpf mit einer 6 Zoll langen Narbe in der Mitte. Beim Berühren des Stumpfes traten sehr heftige Schmerzen ein, die jedoch aufhörten, wenn die Patientin ihn zusammendrückte. Längs einem der Nervenstämme war ein hartes Knötchen (Neurom) zu fühlen, was äusserst schmerzhaft war. Es wurde der fleischige Stumpf durch einen Ovulärschnitt unter dem Schultergelenk bei ziemlich erheblicher Blutung entfernt. Dabei wurde ein $1^1/_2$ Zoll langes Stück der Arteria brachialis und ein entsprechender Teil des Plexus bra-

chialis und damit auch das Neurom mit fortgenommen. Bei der anatomischen Untersuchung zeigte sich, dass jeder Stamm des Plexus mit einem kleinen ovalen Neurom von harter Consistenz und glänzendem Durchschnitt endigte. Die kleinen Tumoren lagen in einem dichten fibrösen Gewebe eingebettet, mit welchem sie fest verwachsen waren. 1—2 ähnliche Geschwülste fanden sich auch in der Continuität einer oder mehrerer Nervenstämme. Eine mikroskopische Untersuchung derselben fand nicht statt. — Die Operation hatte auf die Zuckungen und auf die Schmerzen so gut wie gar keinen Einfluss; diese waren nach der in etwa 2 Monaten erfolgten Verheilung ebenso gross wie früher.

III. Casus: Dumville beschreibt in der London Med. Gazette einen Fall von Amputationsneuralgie an einem conischen Stumpfe des Femur. Die gleich nach der Operation entstandenen Schmerzen steigerten sich im Laufe der Zeit zu solcher Höhe, dass sie den Kranken zum Wahnsinn trieben 12 Jahre nach der ersten Operation wurde eine zweite mit hohem centralen Abschneiden des Nerven vorgenommen, die dem Kranken sofort alle Schmerzen nahm.

IV. Casus: Ein 20jähriger Arbeiter wurde wegen Zerschmetterung des Unterschenkels eine Hand breit unter dem Knie unter Beibehaltung eines hinteren äusseren Lappens amputiert. Jedoch 3 Monate nach der Operation trat in dem Stumpfe eine solche von der Narbe ausstrahlende Schmerzhaftigkeit ein, dass der Pa-

tient nicht die leiseste Berührung, z. B. den Druck des Betttuches oder die Reibung der Hose ertragen konnte. Da die gegen Neuralgieen empfohlenen Mittel, wie Electricität, Cauterisation, subcutane Injektionen im Stiche liessen, durchschnitt Labat den Nervus popliteus externus oberhalb der Narbe 5 cm unter dem capitulum fibulae. Diese an sich einfache Operation welche keinerlei Erleichterung herbeiführte, war von den heftigsten epileptischen Convulsionen begleitet, die sich von da an fast täglich wiederholten. Indessen trat nach Ueberstehen der Pocken, 2 Monate nach der Ausführung der Nervenresektion eine vollständige Schmerzlosigkeit im äusseren Teile des Stumpfes ein, während die Schmerzen in den inneren $^2/_3$ ihre Intensität beibehielten, und die Hyperaesthesie der Haut einen solchen Grad erreichte, dass bei blosser Annäherung des Fingers Convulsionen eintraten. Deshalb führte Azam, der diesen Fall auch veröffentlichte, ungefähr $3^1/_2$ Monat nach der ersten Operation trotz bedeutender beim Beginn der Narkose auftretender Krämpfe die Excision eines mehr als 3 cm langen Stückes aus dem Nervus ischiadicus durch einen 2 cm über der Kniekehle beginnenden 6 cm langen Schnitt aus. Es folgte darauf eine 49 Stunden dauernde vollständige Analgesie und Anasthesie des Stumpfes, bis später allmählich die normale Sensibilität wieder eintrat, sodass am vierten Tage sich die letztere am Stumpfe ebenso verhielt, wie an der entsprechenden Stelle des anderen Beines. Nachdem dieser befriedigende Zustand 7 Monate und einige Tage

angedauert hatte, auch die epileptischen Anfälle aufgehört hatten und der Patient mit einem Stelzfusse ohne Stock umhergehen konnte, empfand er bei einem Fehltritt mit seinem Stelzfuss eines Tages einen so heftigen Schmerz, dass er einen epileptischen Anfall bekam, der sich mehrmals noch wiederholte, ebenso wie die Schmerzen, obgleich im geringerem Grade, im Stumpfe wiederkehrten. 10 Monate nach diesem Recidiv aber war der Zustand des Patienten ein erträglicher. Er hatte keine epileptischen Anfälle mehr gehabt, aber noch 3—4 mal ohne bestimmte Veranlassung heftige Schmerzanfälle. Continuierlich empfindet er, aber unbestimmt, 2 Arten von leichtem Schmerz, teils tief im Verlaufe des Nervus ischiadicus, teils in der Haut im Nervus cruralis, ausstrahlend bis in die Genitalien. Das Gehen ist bequem bei Anwendung einer Kautschukscheibe unter dem Stelzfusse.

Börsch berichtet über 3 Fälle von Amputationsneuralgieen, die vor etwa 10 Jahren an der Bonner Universitätsklinik behandelt wurden:

V. Casus: Ein 29jähriger Mann, dem 7 Jahre vorher wegen Maschinenverletzung der Arm unterhalb des Ellenbogengelenkes amputiert worden war, hatte 5 Jahre lang keine sonderliche Beschwerden an dem Stumpfe, bekam aber plötzlich, ohne erweisliche Ursache, Schmerzen in demselben, die besonders zur Nachtzeit mit grosser Heftigkeit auftraten. Schon 8 Tage nach Beginn der Neuralgie wurde der erste operative Eingriff, nämlich die Exstirpation des unteren Endes des Nervus medianus

ausgeführt, in dessen Gebiet die Schmerzen sofort aufhörten. 14 Tage später erfolgte eine anscheinend ausgedehnte Resektion des Nervus ulnaris, in dessen Bahnen die Neuralgie inzwischen Platz gegriffen hatte. Der Patient war dann 2 Jahre lang vollkommen schmerzfrei gewesen, bekam aber dann Schmerzen an der Aussenseite des Stumpfes die ihm Nachts absolut keine Ruhe liessen. Es wurde deshalb in der Bonner Klinik durch einen ziemlich ausgedehnten Längsschnitt ein 18 cm langes Stück des Nervus radialis von der Stelle an, wo sich derselbe an die Aussenseite des Humerus anlegt, exstirpiert. Die Hauptmasse des Nerven verlief im Ganzen unverändert nach der Hauptpartie der Narbe hin, welche am Radius adhaerent war und ging in dieser sich verbreitend auf. Etwa 1 cm oberhalb des unteren Endes zweigte sich ein kleiner Ast ab, der nach kurzem Verlaufe in einer kleinen Anschwellung (die sich als Neurom erwies) vorn auf dem Brachialis internus endigte. Die Heilung erfolgte vollkommen in 14 Tagen.

VI. Casus: Ein Eisenbahnschaffner wurde eine Stunde nach einer erlittenen Verletzung dicht unter dem Schultergelenk im Collum humeri mit atypischer Lappenbildung amputiert. Er hatte in den ersten 4—5 Monaten nachher nur geringe Unbequemlichkeit in der Amputationsnarbe, dann aber traten besonders in der Nacht sehr heftige Schmerzen ein, die in die amputierte Hand projiciert wurden. Die Narbenmasse war schon bei leichtem Druck sehr schmerzhaft und es wurde deshalb $^1/_2$ Jahr nach dem Auftreten der ersten Schmerzer-

scheinungen von Trendelenburg der Humerusstumpf mittels eines hinteren äusseren grossen Lappens exstirpiert, nachdem die Axillargefässe dicht unterhalb der Clavicula in der Wunde isoliert und unterbunden waren. Die zur Narbenmasse hinziehenden Stämme des Plexus brachialis wurden möglichst hoch durchtrennt. Die lebhafte arterielle Blutung erforderte eine grosse Anzahl von Ligaturen, trotzdem fand Nachblutung statt. Der Patient hatte nach der Operation noch viel lebhaftere Schmerzen in der Hand. Später wurde von Witzel eine Dehnung des Plexus brachialis vorgenommen, indem er denselben durch einen etwa 6 cm langen Schnitt dicht an der Wirbelsäule frei legte und in centripetaler und centrifugaler Richtung durch Anziehen mit überraschend schnellem und günstigem Erfolge dehnte, sodass der Patient nahezu schmerzfrei entlassen werden konnte. Der Befund war damals folgender: An dem Humerusstumpf war die Sägefläche abgerundet; unten und innen lag, ihr fest verbunden eine bis 1 cm dicke Narbenschicht auf, die aussen die Muskeln, innen besonders die Gefässnervenbündel in sich schloss. Die in der Mitte liegende Arterie war verengt mit starken Verdickungen der Intima, die oberen Nervenenden zeigten an verschiedenen Stellen leichte spindelförmige Neurome. Im Uebrigen gingen die Nerven in unveränderter Dicke in die Narbenmasse hinein, ohne jede Endanschwellung. Es bestand hier offenbar neben der Einklemmung in einer breiten, dicken, dem Knochen adhaerenten Narbe ein ascendierender entzündlicher Prozess, auf den die

Excision der peripheren Nervenenden keinen Einfluss haben konnte, gegen den aber die Nervendehnung sich wirksam erwies.

VII. Casus: Ein 50jähriger Kaufmann war wegen Caries tarsi nach Pirogoff amputiert, es stellte sich jedoch 1½ Jahr später Neuralgieen in dem Stumpfe ein. Die quere Durchschneidung des Nervus peroneus profundus war nur von vorübergehendem Erfolge. 2 Jahre nach der ersten Amputation wurde wegen Caries des Tibiakopfes und Gelenkabscesses im unteren Drittel des Oberschenkels amputiert und 4 Wochen später nochmals weiter oben wegen Randgangräns des Lappens. Zwar trat Primärheilung in 12 Tagen ein, jedoch einige Tage darauf starb der Patient in äusserster Entkräftung unter den Erscheinungen einer tuberculösen Meningitis.

VIII. Casus: Ein weiterer Fall von Amputationsneuralgie wird von Callender berichtet; bei ihm führte die Nervendehnung zur Heilung. Einem 41jährigen Manne, der eine komplizierte Fraktur des linken Handgelenkes erlitten hatte, wurde wegen Nekrose der Knochen der Vorderarm amputiert. Doch die Narbe wurde bald empfindlich und es traten Zuckungen ein im Stumpf und ein intensiver Schmerz, der sich bis hinter das linke Ohr und bis zum linken Augenwinkel fortpflanzte; man schritt deshalb nach einem halben Jahre zur Exarticulation des Vorderarmes im Ellenbogengelenk. Doch die Schmerzen kamen wieder. Nach 2 Jahren wurde ein Neurom aus dem Stumpfe entfernt

und ein Jahr darauf ein Stück aus dem Nervus medianus excidiert. Zwei Jahre darauf kam Patient in Callenders Behandlung. Der Stumpf des Armes war glänzend, von livider Färbung und kalt. Der Patient klagte über unerträgliche Schmerzen, die dem Verlaufe des Nervus medianus entsprachen. Bei Druck auf das verdickte Ende des Nerven steigerten sich dieselben. Die Schmerzen dehnten sich auf die linke Hälfte des Gesichtes und Kopfes aus. Beim Druck auf das Nervenende trat Krampf in den Schultermuskeln und den Pectorales auf. Es wurde der Nerv blosgelegt mit Ausnahme seines periphären Endes, von der Umgebung lospräpariert, mit Hülfe einer Pincette vom Plexus abwärts gedehnt und die Wunde alsdann geschlossen. Von Stunde der Operation ab war der Patient frei von Schmerz obwohl sich einige Tage darauf Erysipel einstellte. Zwei Monate nach der Operation war der Patient dauernd geheilt und der Stumpf hatte wieder ein normales Aussehen bekommen.

Zum Schlusse führe ich die von mir selbst beobachten Fälle an. Ich hatte die vielleicht nicht zufällige Gelegenheit, im letzten Winter im Krankenhaus der „Barmherzigen Brüder“ 4 Fälle zu sehen, nicht zufällig deshalb, weil sämmtliche Kranken von Seiten der Unfallversicherungsschaften zwecks Entscheidung ihrer Erwerbs- und Arbeitsfähigkeit in diesem Krankenhause zur Beobachtung, resp. Heilung waren. Es ist leicht einzusehen, dass die Amputatiensneuralgieen, wie alle Neuralgieen überhaupt der Simulation oder doch wenig-

stens der Uebertreibung weiten Spielraum gewähren, und dass es oft wochenlanger Beobachtung und Ueberwachung der Kranken bedarf, um genau den Grad der wirklich vorhandenen Schmerzen und damit der Gebrauchsfähigkeit der betreffenden Glieder beurteilen zu können.

IX. Casus: Der Arbeiter R. A. fiel am 25. VIII. 1896 beim Einlegen der Garben in die Dreschtrommel, und sein linkes Bein wurde ihm bis nahe ans Knie zermalmt, sodass er wenig unterhalb des Kniegelenkes amputiert werden musste. Da jedoch ein grosses Stück der Haut nekrotisierte, und auch nach Wegnahme derselben die Heilung immer noch nicht eintreten wollte, wurde bald darauf das Bein im Kniegelenk exarticuliert. Diese Operation wurde mit Umklappung der Patella auf den Femur nach Gritti ausgeführt. Die Gebrauchsfähigkeit des Stumpfes versprach nun eine sehr gute zu werden, da seine Stützfläche von vollkommen normaler Haut bedeckt war, spontane Schmerzen im Stumpfe nicht mehr bestanden, und auch die anfänglich grosse Druckempfindlichkeit fast völlig geschwunden war. Am 26. IV. 1897 wurde der Patient nach anscheinend vollkommener Heilung mit künstlichem Bein aus dem Krankenhause entlassen und fing wieder zu arbeiten an. Jedoch im Laufe der nächsten 4 Monate nahmen die bei Berührung des Stumpfes immer noch vorhanden gewesenen Schmerzen an Heftigkeit zu, und beim Druck der Prothese hatte A. ein höchst unangenehmes Gefühl. Stehen konnte er absolut nicht vertragen, während in der Ruhe

die Schmerzen nachliessen. Dabei bildete jedoch die Oberfläche des Stumpfes einen guten Stützpunkt für das künstliche Bein, und da auch objektiv keine Abnormität an dieser festzustellen war, wurde dem Patienten Gehübungen empfohlen, doch A.'s Klagen hörten nicht auf, und er wurde zwecks Beobachtung im April 1898 in ein Krankenhaus geschickt, wo ihm in zwei Operationen mehrere schmerzhafte Knötchen (Neurome) aus der Stumpfnarbe entfernt wurden. Objektiv wurde dann trotz der gegenteiligen Versicherung des Patienten konstatiert, dass Druckempfindlichkeit der Narbe nicht mehr vorhanden war. Immerhin erwies sich die damals als gut bezeichnete Prognose als irrig, da schon in ganz kurzer Zeit sich wieder einige höchst schmerzhafte Anschwellungen an der linken Hinterfläche des Stumpfes bildeten. Der Zustand des Patienten wurde ein unerträglicher. Es stellten sich choreatische Erscheinungen am Stumpfe ein, die schon durch blose Annäherung des Fingers ausgelöst wurden, und die nur etwas zur Ruhe kamen, wenn der Kranke den Stumpf fest zusammendrückte. Das Allgemeinbefinden litt zusehens. Medicamentöse innere Behandlung mit Jodkali, Injektion von Jodnatrium, mechanische Behandlung mit Bäder und dem constanten Strom fruchteten nichts. In diesem hoffnungslosen Zustand kam der Patient im October 1898 in das Krankenhaus der „Barmherzigen Brüder." Die Untersuchung ergab Erkrankung der Nervenstämme bis ins Becken hinein. Es wurde von Witzel in der Weise operativ vorgegangen, dass ein handgrosses Stück

vom Stumpf abgenommen wurde und die Nervenstämme, insbesondere des Ischiadicus nach starkem Herausziehen hochoben abgetrennt wurden, sodass sie weit in die Weichteile zurückschlüpften. Die Wunde heilte per primam und nach 6 Wochen konnte A. mit gut geformtem nicht mehr empfindlichen Stumpfe entlassen werden.

Bei der Untersuchung des abgetrennten Stumpfendes ergab sich, dass die Nerven insbesondere der Ischiadicus mit der alten Narbe fest verwachsen waren und bei jeder Bewegung gezerrt werden musste.

X. Casus: Der jetzt 50 Jahre alte Gussputzer Sch. erlitt vor 6 Jahren einen Unfall dadurch, dass ihm ein Formkasten auf den Fuss fiel, der die Zehen derart quetschte, dass ihm die zweite Zehe des rechten Fusses amputiert werden musste. Der Heilprozess ging unter Eiterung vor sich, doch war die an der Streckseite liegende Narbe nach 3 monatlicher Krankenhausbehandlung gut verschieblich und nicht druckempfindlich. In hohen gepolsterten Schnürschuhen ging Sch. damals recht gut und ohne Stock. Nachdem aber der Patient einen Teil seiner Beschäftigung wieder aufgenommen hatte, stellten sich bald Schmerzen am ganzen Fuss ein, die nach dem Bein hin ausstrahlten. Diese wurden aber anfänglich mit der gut beweglichen und abgeblassten Narbe, die überdies mit guten Schwielen bedeckt war, nicht in Verbindung gebracht, und es lenkte sich auf Sch. der Verdacht, er simuliere. Als aber nach einiger Zeit der Kranke eine erhebliche Verschlimmerung anmeldete, die

auch durch ein Attest des behandelnden Arztes bestätigt wurde, überwies man seitens der Berufsgenossenschaft den Sch. zwecks Beobachtung an das Krankenhaus der „Barmherzigen Brüder". Hier wurde eine Neuralgie festgestellt, die von der Amputationsnarbe am Zeh ausging. Ob, worüber Sch. auch klagte, eine grössere Schwäche in dem rechten Bein bestand, konnte nicht entschieden werden, da die beiderseitige Messung des Wadenumfanges keinen wesentlichen Unterschied ergab. Die neuralgischen Anfälle wiederholten sich bei dem Kranken in etwa 1 monatlichen Zwischenräumen und waren auch von relativ kurzer Dauer, sodass von einer Nachoperation einstweilen abgesehen wurde.

XI. Casus: Der damals 15½ Jahre alte Tagelöhner H. F. fiel im Jahre 1802 in einem Thonwalzwerk durch Unvorsichtigkeit in den Thonschneider, und der linke Arm wurde ihm zwischen zwei Steinwalzen bis zur Schulter hinauf derart zerquetscht, dass er in der Bonner Universitätsklinik im Schultergelenk exarticuliert werden musste. Beim Verlassen der Klinik war die Exarticulationswunde etwa klein-Finger lang und etwa über 1 cm breit mit guten Granulationen. Eine geringe Eiterung bestand zwar noch, doch war die Umgebung reaktionslos. Nach ½ Jahre, im März 1893, kam der Patient wegen starker Empfindlichkeit am Stumpfe in das Krankenhaus der „Barmherzigen Brüder". Es hatten sich in der Mitte der hellroten Amputationsnarbe mehrere haselnussgrosse Anschwellungen gebildet, die so druckempfindlich waren, dass sie schon bei leisester Berührung schmerzten.

Es musste stets ein Schutzverband getragen werden, und das Anlegen eines künstlichen Armes war unmöglich. Bei der damals von Witzel vorgenommenen Operation fanden sich die Enden der 4 grossen Armnerven erheblich verdickt und mit der Narbe fest verwachsen, besonders mit dem die Deckung des Stumpfes bewirkenden Musculus deltoides. Diese Neurome wurden mit je 5 cm langen Nervenstücken herausgenommen und die Empfindlichkeit schwand mit der raschen Verheilung der Wunde.

Allein im Laufe eines weiteren Jahres hatten sich weitere höchst schmerzvolle Neurome gebildet, und im Juli 1894 wurde von Witzel radical in der Weise operativ vorgegangen, dass die Nervenstämme bis in die Nähe des Rückenmarkes exstirpiert wurden, sodass weitere Operationen von nun ab ausgeschlossen waren. Im October 1894 wurde F. mit künstlichem Arm entlassen, der ihm jedoch nach seinen Angaben viele Qualen bereitete. Nur mit Mühe konnte der Kranke der leichten Beschäftigung eines Amtsschreibers obliegen. Bis Mai 1898 hatte sich der Zustand am Stumpf nicht gebessert, und es hatten sich um die Amputationsnarbe herum auf einer Handteller grossen Stelle eine grosse Anzahl warzenförmiger, bräunlich pigmentierter Erhebungen gebildet, die auch bei der leisesten Berührung ungeheuer schmerzten. Sie müssen wohl als eine Folge von entzündlichen Veränderungen an trophischen Nervenfasern gedeutet werden; ihr Aussehen gleicht dem eines Naevus pigmentosus. Die permanent andauernden Schmerzen erstrekten sich

vom Brustbein bis zum hinteren Rande des Schulterblattes.

Da eine weitere Operation ausgeschlossen war, musste der Patient wieder entlassen werden. Das Allgemeinbefinden hatte sich durch die schon so lange bestehenden Schmerzen derart verschlechtert, dass dem jetzt völlig erwerbsunfähigen Kranken wohl nur noch eine kurze Lebensdauer beschieden sein wird.

XII. Casus: Der Papierarbeiter J. B. erlitt am 21. I. 1889 einen Unfall dadurch, dass ihm der linke Arm in einem Trockencylinder zerquetscht wurde, sodass er eine Hand breit unterhalb des Schultergelenkes amputiert werden musste. Die Heilung der Amputationswunde ging damals relativ schnell vor sich und der Patient wurde mit einem künstlichen Arm entlassen. Jedoch im Laufe der Jahre stellten sich bei dem Verletzten Schmerzen im Stumpfe ein, die die Invalidität desselben erhöhten und am 12. VII. 1898 wurde er deshalb zwecks Untersuchung an das Krankenhaus der „Barmherzigen Brüder“ überwiesen. Der Befund war folgender: der Amputationsstumpf ist von spitzer Form, und auf der Kuppe befindet sich eine strahlige mit dem Knochen verwachsene, auf Druck angeblich sehr schmerzhafte Narbe. Das grosse Armnervenbündel zeigt, an normaler Stelle befindlich, nahe der Kuppe des Stumpfes eine breite rundliche Anschwellung, welche mit dem Knochen durch einen breiten Narbenzug fest verbunden ist. Auf der Vorderseite des Stumpfes befindet sich eine handtellergrosse, zarte, glänzende, nicht druckemp-

findliche Narbe. Die Knochen des linken Schultergürtels sind normal, doch springen sie wegen der bestehenden Atrophie der Muskulatur des linken Schulterblattes etwas mehr vor, als rechts. Der Stumpf ist im Schultergelenk frei beweglich, doch werden Bewegungen wegen der dabei auftretenden Schmerzen möglichst vermieden. B. klagte über andauernde Schmerzen im Stumpfe, die sich bei Witterungswechsel ganz bedeutend steigern sollen. Sie strahlen angeblich in die ganze linke Körperhälfte, namentlich in die Brust aus. B. giebt an, dass die Schmerzen heftiger erst seit ½ Jahre aufgetreten seien, dass sie aber mittlerweile unerträglich geworden wären. Den künstlichen Arm will B. nicht mehr anlegen können. Ein operativer Eingriff zwecks Resektion der verwachsenen Nervenendigungen und Entfernung der Nervengeschwulst wurde damals von B. verweigert. Eine zweite Untersuchung, die am 14. VI. 1899 ebenfalls von Witzel vorgenommen wurde, ergab einen recht guten Allgemeinzustand des Verletzten, wenn auch die Verhältnisse an dem Stumpfe im Allgemeinen dieselben geblieben waren. Nur war die auf der Spitze des Stumpfes liegende mit dem Knochen verwachsene Narbe etwas weniger druckempfindlich, wogegen jede Berührung des Neuroms an dem Nervenbündel die unsäglichsten Schmerzen auslöste, welche nach dem abgetragenen Arm und nach der linken Brustseite hin ausstrahlten, und bei Einwirkung von Kälte und bei Witterungswechsel sich verschlimmerten. Seit 3 Wochen klagte B. auch über Schmerzen in der rechten Schulter, wo aber keinerlei

Abnormitäten nachgewiesen waren. Die neuralgischen Schmerzen in dem Amputationsstumpf rühren offenbar von der Zerrung der peripheren Nervenendigungen an derben Verwachsungen mit dem Knochen und dem festen Narbengewebe her, die noch durch die Neurombildung verstärkt wurde. Allein die schon oben besprochene Operation, um diese Teile zu lösen und weiter oben zu resecieren, wurden auch diesmal wieder von dem B. verweigert.

Zum Schlusse nehme ich an dieser Stelle gerne die Gelegenheit wahr, Herrn Prof. Witzel für die gütige Ueberweisung und Durchsicht der Arbeit, sowie Herrn Oberarzt Dr. Linniger für sein freundliches Entgegenkommen bei der Auswahl der Fälle und Besorgung der Akten meinen verbindlichsten Dank auszusprechen.

Litteratur.

Virchow's Archiv 1875, 1876, 1888.

Langenbeck's Archiv.

Schmidt's Jahrbücher 1874 (Lond. Medic. Gaz. 1846).

Beiträge zur klinischen Chirurgie 1894.

Centralblatt für Chirurgie 1894.

Witzel, Ueber die Entstehung und Verhütung von Neuralgieen an operierten Teilen. 1894.

Gottsacker, In.-Diss. 1889. Ueber Stumpfneurome.

Lebenslauf.

Geboren wurde ich, *Heinrich Friedrich Ebbinghaus*, protestantischer Religion, als zweiter Sohn des Fabrikdirektors *Friedrich Ebbinghaus* und dessen Ehefrau *Anna* geb. *Koester*, am 9. April 1876 zu Creuzthal, Kreis Siegen in Westfalen.

Bis zu meinem 10. Lebensjahre besuchte ich die Elementarschule meines Heimatsortes, von da ab das städtische Realgymnasium zu Siegen, dem ich 7 Jahre, bis einschliesslich Obersecunda angehörte und dort erhielt ich Ostern 1892 das Zeugnis zur Berechtigung zum einjährig-freiwilligen Militärdienst. Von Ostern 1893 an besuchte ich das Gymnasium Fridericianum zu Herford, das ich Ostern 1895 mit dem Zeugnis der Reife verliess. Nunmehr bezog ich die Universität Bonn, um mich dem Studium der Medizin zu widmen. Ostern 1897 bestand ich hier das Tentamen physicum und genügte im Sommer-Semester 1897 meiner halbjährigen Militärpflicht mit der Waffe bei der 5. Compagnie des Infanterie-Regiments No. 160 zu Bonn. Im Herbst 1897 bezug ich zur Fortsetzung meiner Studien die Universität Berlin, kehrte aber von dort nach einem zweisemestrigen Aufenthalt im Herbst 1898 nach Bonn zurück, um hier meine Studien zu vollenden. Am 6. Juni 1899 bestand ich das Examen rigorosum. Die ärztliche Prüfung legte ich im Wintersemester 1899/1900 zu Bonn ab.

Meine akademischen Lehrer waren:

In Bonn: *Anschütz, Binz, Doutrelepont, Finkler, Fritsch, Graff, Jores, Kayser, Kekulé von Stradonitz †, Koester, Krukenberg †, Kruse, Leo, Ludwig, Nussbaum, Pelman, Petersen, Pflüger, Saemisch, Schede, Schiefferdecker, Schmidt, Schultze, Strasburger, Ungar, von la Valette St. George, Witzel.*

In Berlin: *von Bergmann, Herter, Hildebrandt, Koblauck, Lassar, von Leyden, Liebreich, Mendelsohn, Rubner, Senator, Strauss, Virchow.*

Allen diesen hochverehrten Herren spreche ich an dieser Stelle meinen herzlichsten Dank aus.